

糖尿病網膜症

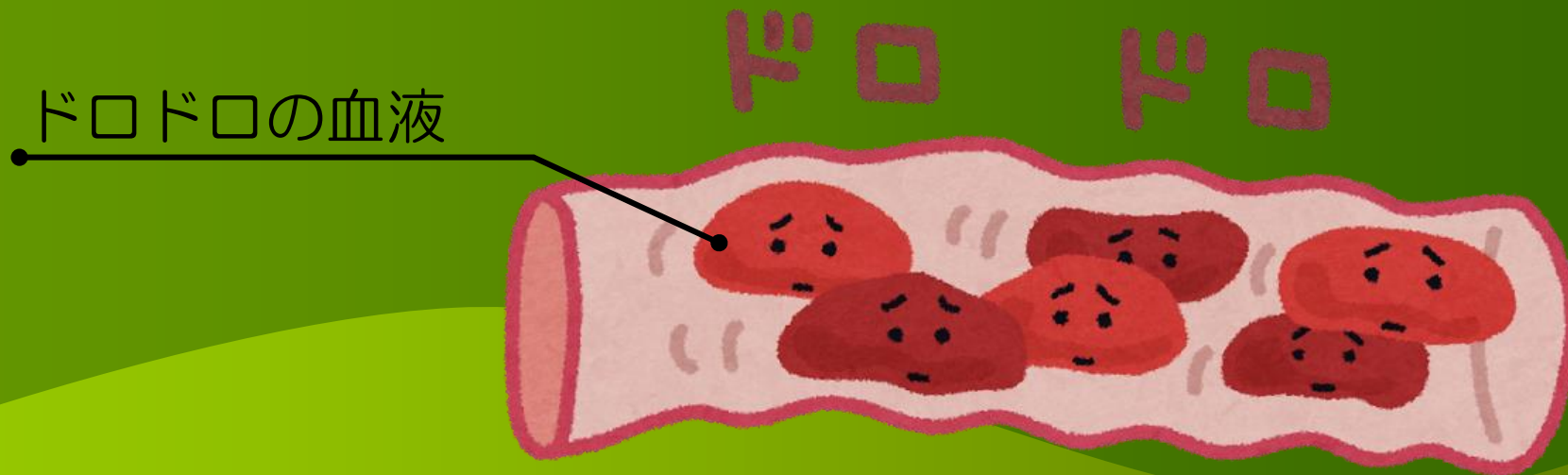
糖尿病網膜症とは、糖尿病が原因で目の中の網膜という組織が障害を受け、視力が低下する病気です。



糖尿病網膜症は自覚症状はほとんどありませんが、放置していると進行し、最悪の場合は**失明にいたる**ことがあります。

糖尿病網膜症の進行

- 1 糖尿病になると血液がドロドロになり、網膜の細い血管がつまって、血液が流れにくくなります。




糖尿病網膜症の進行

2

途中で血管がつまると、網膜に栄養や酸素が行き届かなくなります。

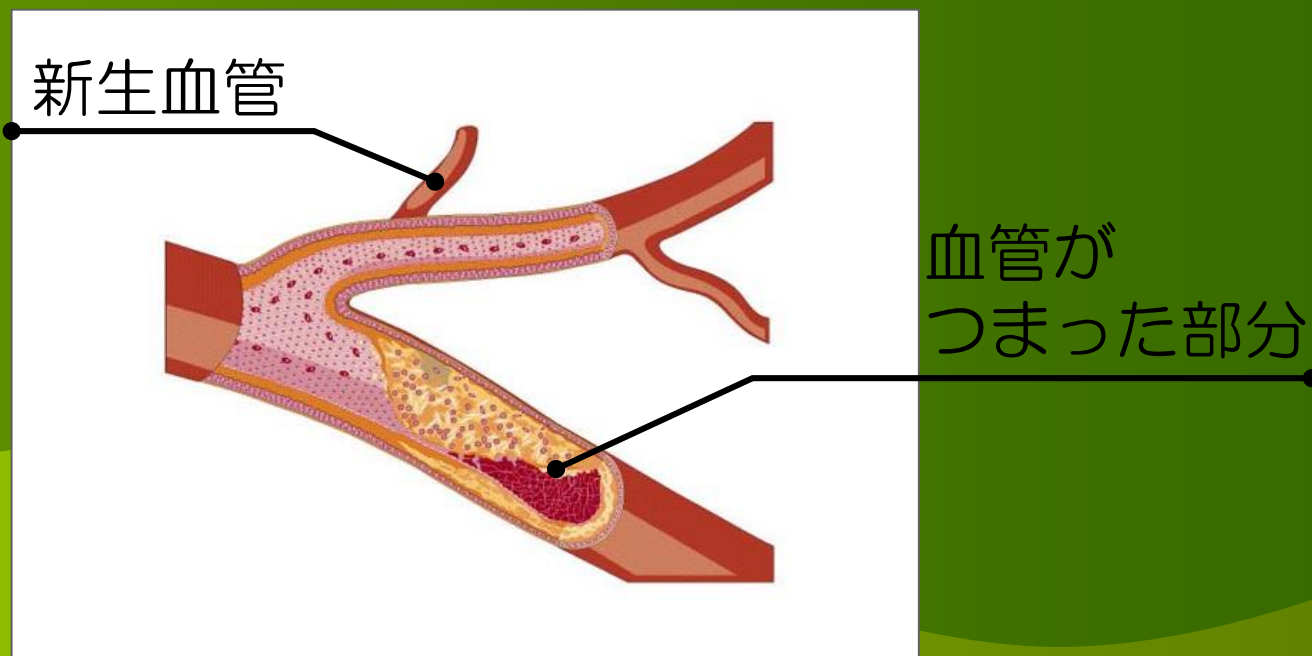
つまっていて通れない！



糖尿病網膜症の進行

3


栄養や酸素を補うために硝子体に向かって新生血管が発生します。



糖尿病網膜症の進行

4

新生血管は、いわば突貫工事でできた悪い血管なので非常にもろく、すぐに破れて硝子体出血が引き起こされます。



糖尿病網膜症の進行

5

この状態を放置して、眼底全体に出血や浮腫が広がると治療が難しくなり、最悪の場合は失明に至ることがあるのです。



糖尿病網膜症の治療

基本は、原因となる糖尿病の治療を
しっかり行い、血糖値を良好にコント
ロールします。



病気の進行段階に応じて、
レーザーによる治療や硝子体手術
を行います。

定期的に眼科を受診しましょう

早期発見のために、
糖尿病患者さんは、
定期的な眼科の受診
が大切です。



今月のコラム □内炎

□内炎とは、口の中や舌の粘膜に起きる炎症の総称です。

できる部位によって以下のように呼ばれます

歯ぐきにできたもの・・・歯肉炎
舌にできたもの・・・舌炎
唇の裏などにできたもの・・・口唇炎
口角にできたもの・・・口角炎

今月のコラム □内炎



□内炎の主な原因

ストレス

ストレス、栄養障害、睡眠不足、疲労、免疫力の低下など

外傷

転んで口の中を切る、入れ歯などが当たる、熱いものや辛いものの刺激など

ウイルス

ヘルペス、ヘルパンギーナ、手足口病など

カビ

通常身体にいる真菌(カビ)の一種であるカンジダ菌などが原因で発症する

今月のコラム □内炎

多くの□内炎は1週間ほどで自然治癒します。

症状が10日以上続く、痛みが強い・しみる・食事や会話に支障がある、再発を繰り返すといった場合は、□内炎ではない可能性があります。

がんや前がん状態でないか確かめるために、歯科・耳鼻咽喉科・口腔外科の診察を受けると安心です。

— 今月のレシピ —

— ナスのサバ缶チーズ焼き —

材料

サバ缶（水煮）・・・・・・・・・・1缶（200g）


茄子・・・・・・・・・・・・・・・・・・3本

トマトケチャップ・・・・・・・・・・大さじ3

チーズ・・・・・・・・・・・・・・・・・・適量

サラダ油・・・・・・・・・・・・・・・・・・適量



 つくり方

1. 茄子は2cm幅に切り、水にさらしておく。
2. フライパンでサラダ油を熱して、水気を切った茄子を炒める。
3. 茄子がしんなりしてきたら、サバ缶をほぐして入れトマトケチャップも加えてさらに炒める。
4. 火が通ったらグラタン皿などに移し、チーズをかけオーブントースターでチーズに焦げ目をつけてできあがり。

口内炎で最も多いのはストレスやビタミン不足による免疫力の低下が原因で発症する白っぽい潰瘍（円形または楕円形）です。
サバには免疫機能を維持し、粘膜を正常に保つ働きのあるビタミンB群が多く含まれています。
口内炎の予防や回復に役立つビタミンB群は豚・牛・鶏レバーや納豆、ささみ、バナナなどにも多く含まれています。

平成元年（1989年）の出来事

2019年5月1日、
日本の元号は「平成」から「令和」に変わりました。
新時代の幕開けにみなさんは何を思いましたか？

そして、31年前の平成元年、
どんな出来事があったのか覚えていますか？



平成元年（1989年）の出来事



平成元年の出来事（抜粋）

4月 初の消費税法が施行される。（3%）

9月 ジャスコが「ジャスコグループ」から「イオングループ」に名称変更。

11月 ベルリンの壁が崩壊。
東西ドイツが事実上の統一を果たした。

【平成元年の新語／流行語大賞】

新語 ： セクシャルハラスメント

流行語：オバタリアン